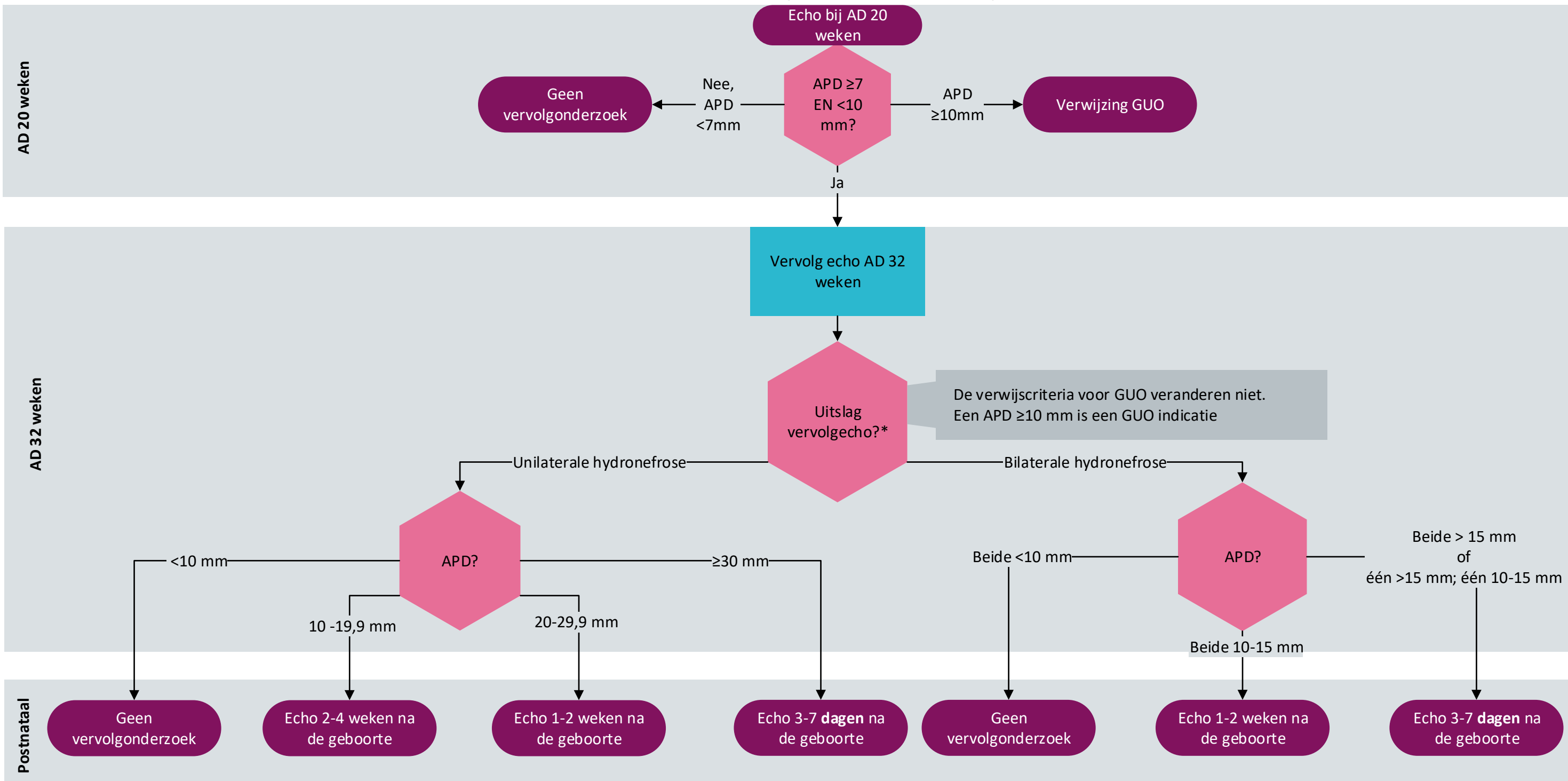


Bilaterale of unilaterale geïsoleerde antenatale hydronefrose



Voetnoot:

*Er is sprake van een unilaterale hydronefrose indien één APD > 10 mm en één APD < 10 mm is.

APD: antero-posteriore diameter van het pyelum in axiale doorsnee van de nier
 GUO: geavanceerd ultrageluidonderzoek